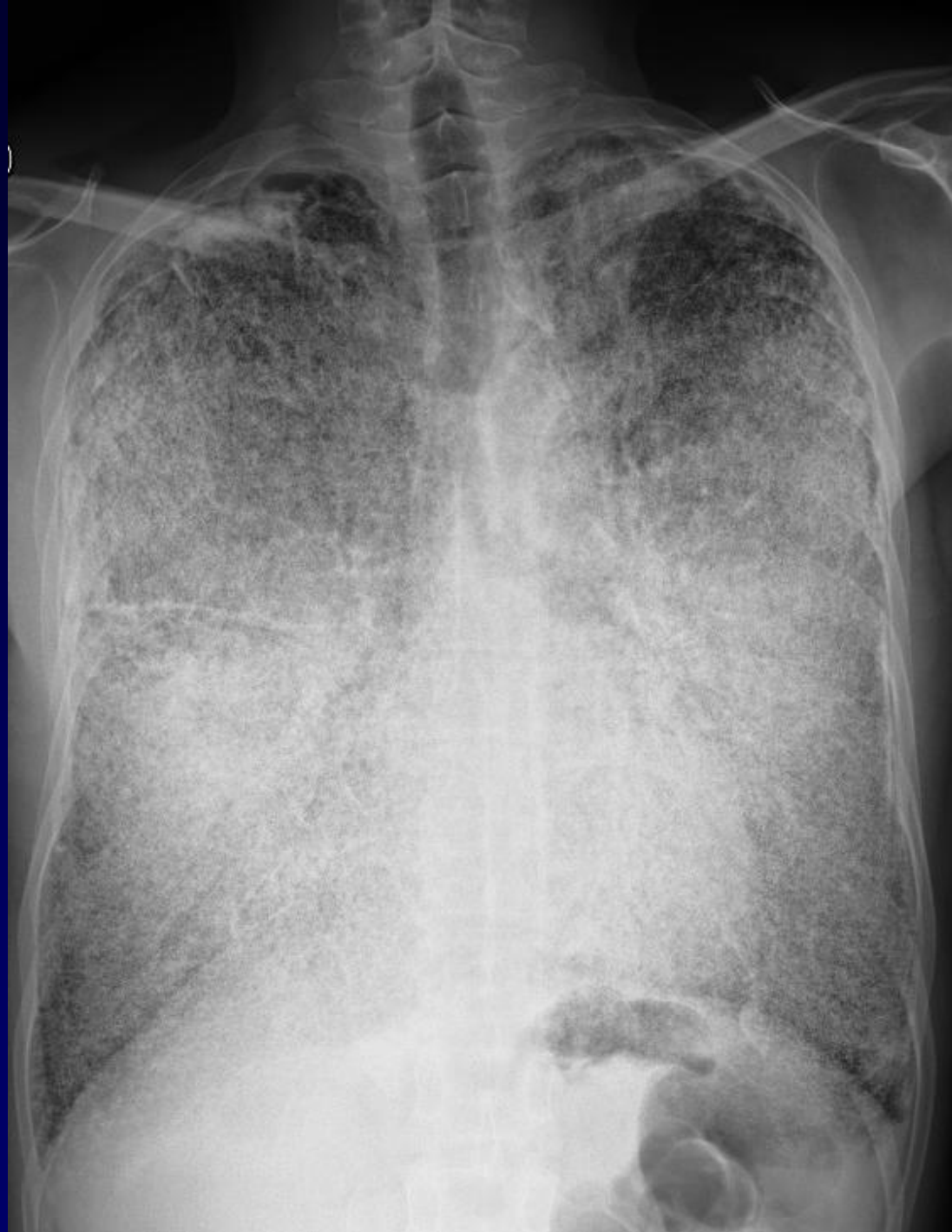
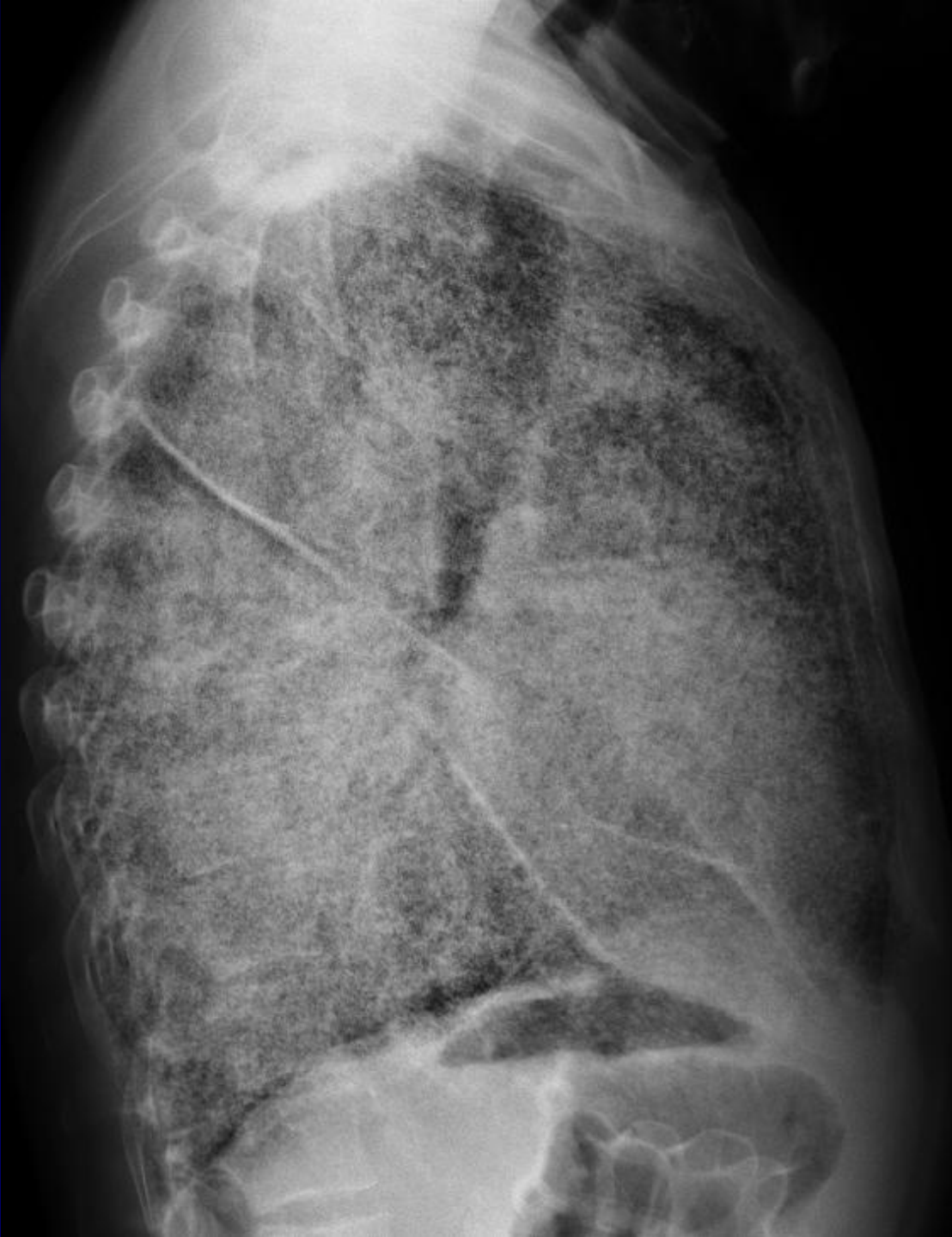


**A. Khalil ; M.F. Carette**

Homme de 45 ans suivi pour une maladie chronique.



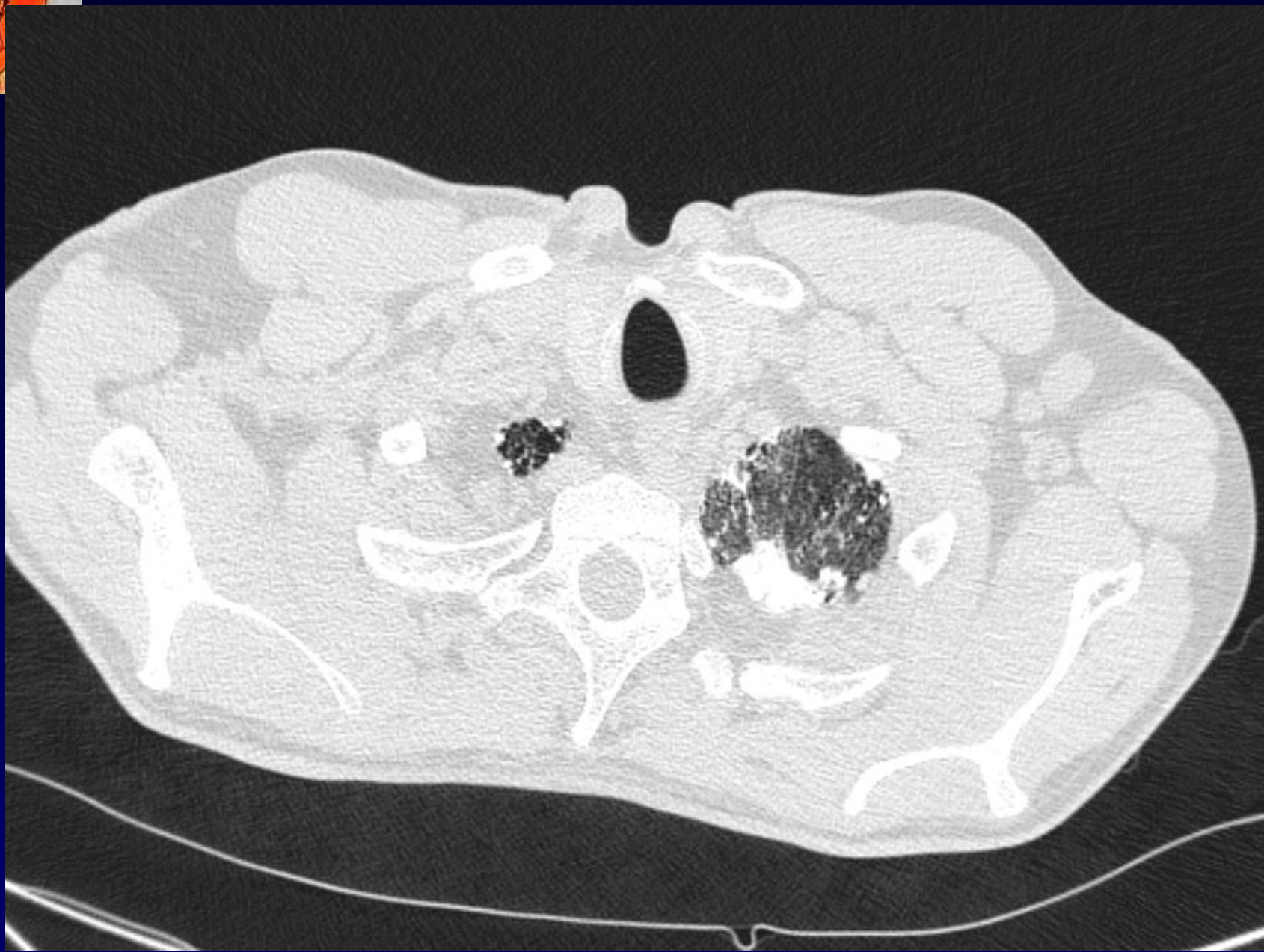


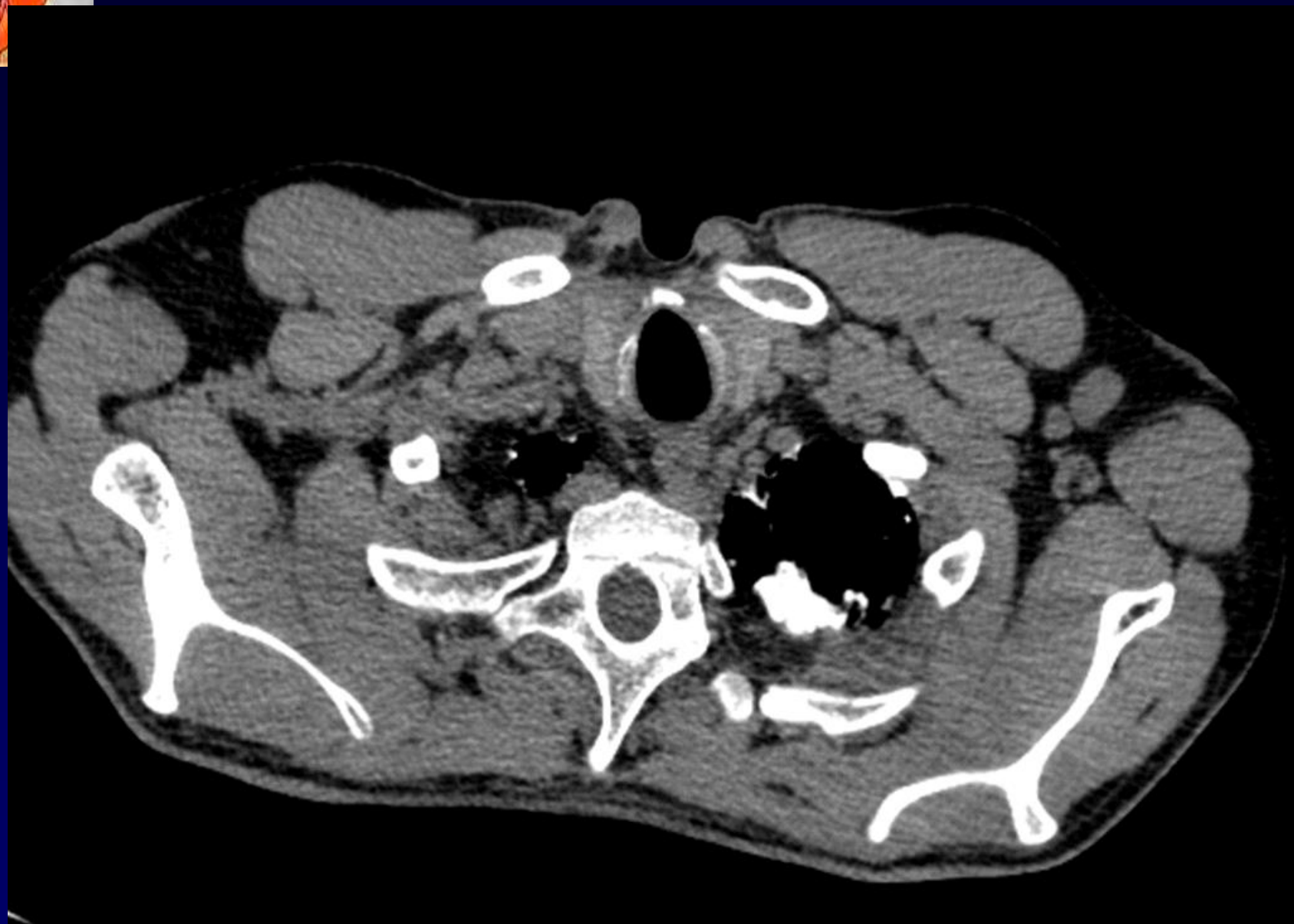
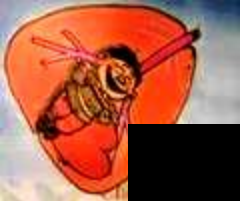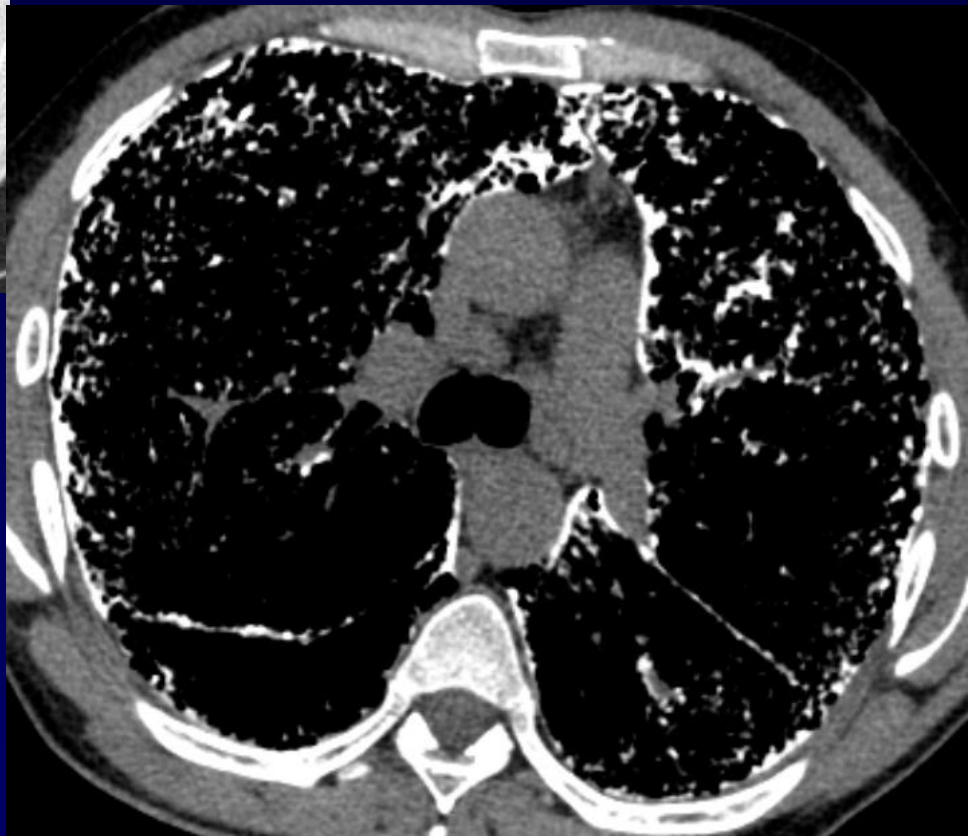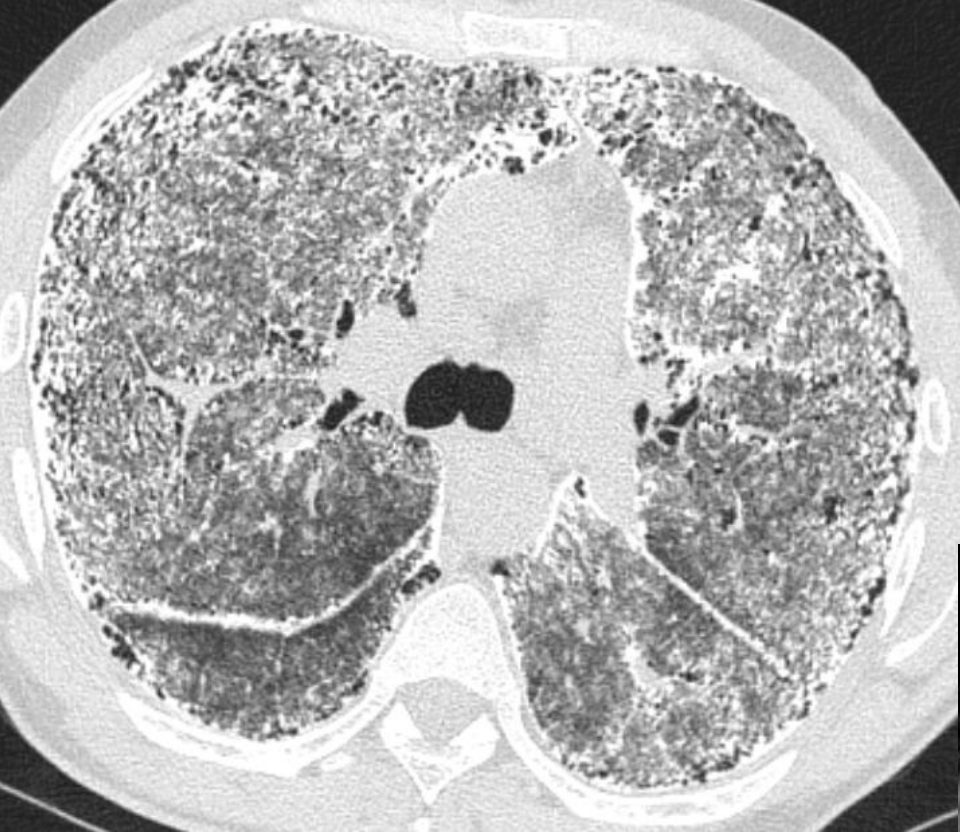
**Diagnostic ?**

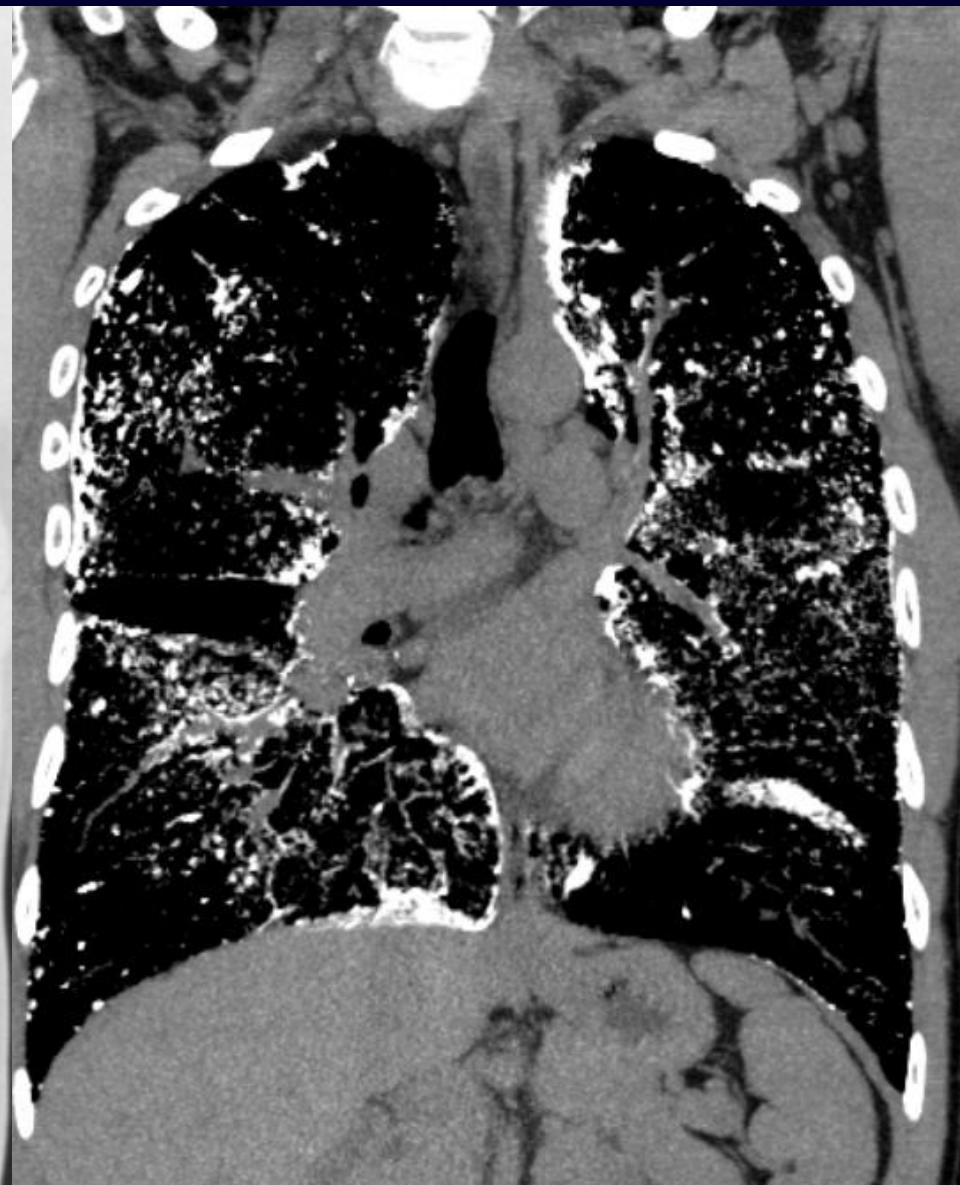
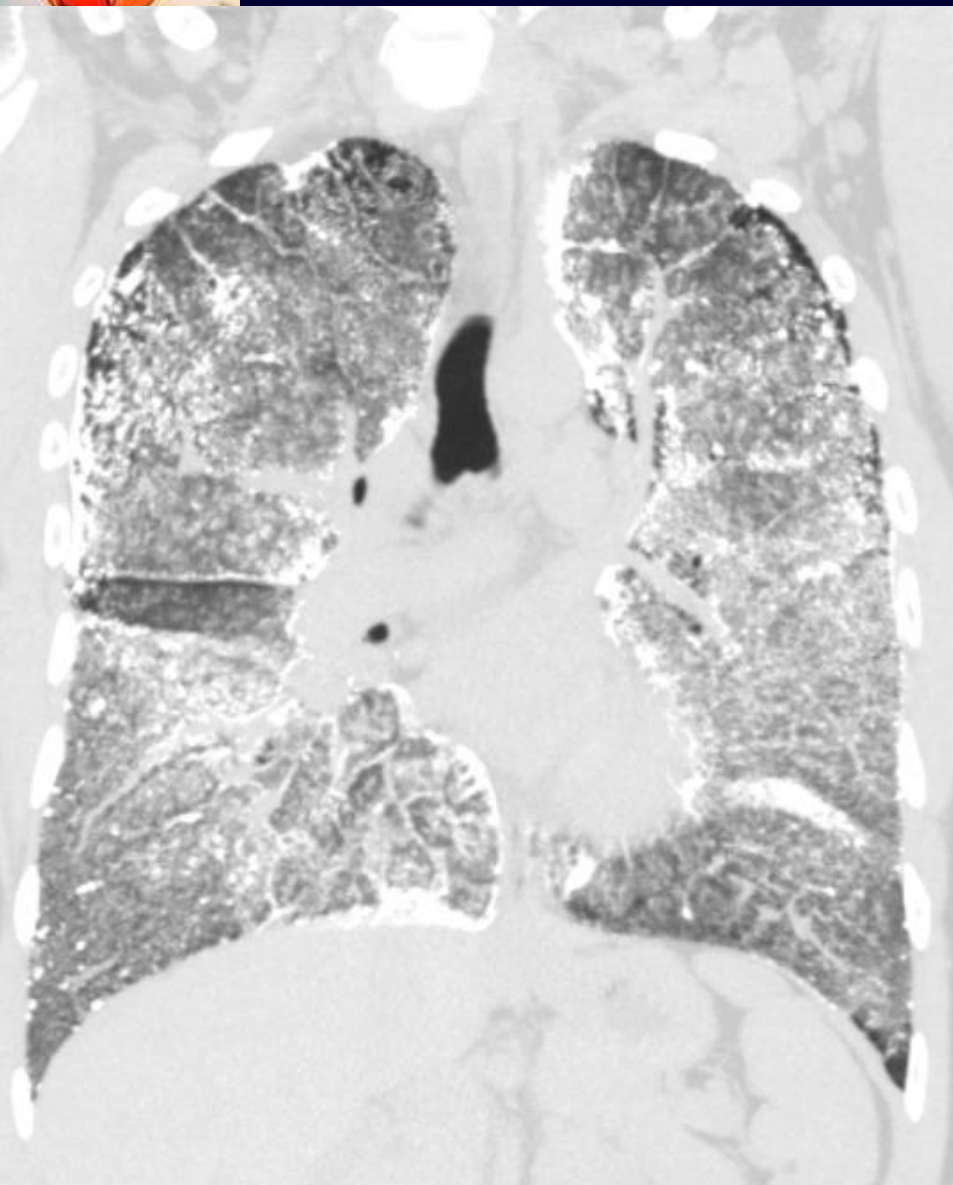


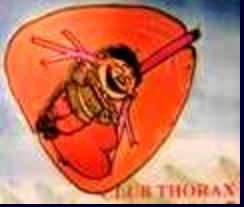# Besoin d'un examen TDM











**Diagnostic ?**



# Diagnostic

Microlithiase alvéolaire familiale